RG Kne av barn

Endring siden forrige versjon
Forlenget gyldighet til 10.12.2027 uten endringer i dokumentet.

Sammenligningsbilde
Kun aktuell side avbildes. Kontralateral side kun på forespørsel fra henviser etter konferering med radiolog.

Indikasjon	Smerteutredning, kontroll	*Front AP, Side*
	Skade	*Front AP, Side innskutt* ***Tilleggsprojeksjon:*** *Skrå utover, Skrå innover*

FRONT AP	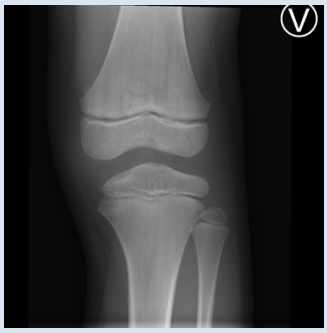	Illustrasjon settes inn her
INFORMASJON		
POSISJONERING	Pasienten liggende rett på ryggen med utstrakt bein. Beinet roteres 3-5° innover for korrekt AP, slik at laterale og mediale femurepicondyl er like langt fra detektor	
SENTRERING	I tibiaplatåets midtlinje, i kneleddet omtrent 1cm distalt for patella	
STRÅLERETNING	0˚	
BILDEKRITERIER	Leddspalten fremstilles åpen, med eminentia tibialis midt i fossa intercondylaris femoris. Den mediale halvdel av caput fibula overprojiseres av tibia. Distale femur samt 1/3 av tibia og fibula inkluderes.	
KOMMENTAR		
SIDE		Illustrasjon settes inn her
INFORMASJON		
POSISJONERING	Pasienten liggende på siden med aktuell side mot detektor. Beinet roteres i rett side, slik at laterale og mediale femurepicondyl ligger rett over hverandre, og patellas coronale plan er vinkelrett på detektor. Kneet flekteres 20-30°.	
SENTRERING	I femurs midtlinje, i kneleddet omtrent 1cm distalt for mediale epicondyl	
STRÅLERETNING	0˚	

BILDEKRITERIER	Laterale og mediale epicondyls posteriore kant overprojiseres fullstendig. Patella fremstilles i profil og med åpen patellofemoral leddspalte. Distale femur samt 1/3 av tibia og fibula inkluderes.	
KOMMENTAR		
SIDE INNSKUTT		Illustrasjon settes inn her
INFORMASJON	Ved skade som er opptil en uke gammel, tas side innskutt	
POSISJONERING	Pasienten liggende på ryggen som ved Front AP. Lateromedial strålegang med detektor plassert medialt og vinkelrett på strålegang. Laterale og mediale femurepicondyl ligger rett over hverandre, og patellas coronale plan er vinkelrett på detektor. En posisjoneringspute legges under beinet for ikke å kutte anatomi posteriort. Bildet kan også tas med mediolateral strålegang.	
SENTRERING	I femurs midtlinje, i kneleddet omtrent 1cm distalt for mediale epicondyl	
STRÅLERETNING	0˚	
BILDEKRITERIER	Laterale og mediale epicondyls posteriore kant overprojiseres fullstendig. Patella fremstilles i profil og med åpen patellofemoral leddspalte. Distale femur samt 1/3 av tibia og fibula inkluderes.	
KOMMENTAR		
SKRÅ UTOVER		Illustrasjon settes inn her
INFORMASJON	Tas kun på forespørsel fra radiolog	
POSISJONERING	Pasienten liggende i AP, beinet rettet ut med 45° utadrotasjon. Ved utilstrekkelig rotasjon kan pasienten vippes opp i bekkenet på motsatt side.	
SENTRERING	I tibiaplatåets midtlinje, i kneleddet omtrent 1cm distalt for patella	
STRÅLERETNING	0˚	
BILDEKRITERIER	Omtrent halve patella vises uten overprojisering av femur. Caput og collum fibula er plassert omtrent midt bak tibia. Både femurs og tibias mediale condyl vises i profil. Distale femur samt 1/3 av tibia og fibula inkluderes.	
KOMMENTAR		
SKRÅ INNOVER	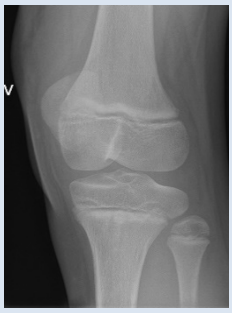	Illustrasjon settes inn her
INFORMASJON	Tas kun på forespørsel fra radiolog	

POSISJONERING	Pasienten liggende i AP, beinet rettet ut med 45° innadrotasjon. Ved utilstrekkelig rotasjon kan pasienten vippes opp i bekkenet på aktuell side.
SENTRERING	I tibiaplatåets midtlinje, i kneleddet omtrent 1cm distalt for patella
STRÅLERETNING	0°
BILDEKRITERIER	Omtrent halve patella vises uten overprojisering av femur. Caput og collum fibula er friprojisert fra femur. Både femurs og tibias laterale condyl vises i profil. Distale femur samt 1/3 av tibia og fibula inkluderes.
KOMMENTAR	

Referanser

Vedlegg

Slutt på Prosedyre